Aus dem pathologischen Institut und der Universitäts-Kinderklinik zu München.

Ein seltener Fall von akuter parenchymatöser Degeneration der Nieren mit Ausgang in Nekrose der Rinde.

(Mit 2 Tafeln.)

Inaugural-Dissertation

zur

Erlangung der Doktorwürde in der gesamten Medizin

verfaßt und einer

Hohen medizinischen Fakultät

der

Kgl. Bayer. Ludwig-Maximilians-Universität zu München

vorgelegt von

RUDOLF DIEHL

appr. Arzt aus München.

München 1905.

Druck von R. Oldenbourg.

Aus dem pathologischen Institut und der Universitäts-Kinderklinik zu München.

Ein seltener Fall von akuter parenchymatöser Degeneration der Nieren mit Ausgang in Nekrose der Rinde.

(Mit 2 Tafeln.)

Inaugural-Dissertation

zur

Erlangung der Doktorwürde in der gesamten Medizin

verfaßt und einer

Hohen medizinischen Fakultät

der

Kgl. Bayer. Ludwig-Maximilians-Universität zu München

vorgelegt von

RUDOLF DIEHL

appr. Arzt aus München.

München 1905.

Druck von R. Oldenbourg.

Referent: Herr Obermedizinalrat Prof. Dr. von Bollinger.

Meiner lieben Mutter gewidmet.

Digitized by the Internet Archive
in 2026

https://archive.org/details/IA41552301_0156

Literatur.

Freitag: Über Nierenkrankheiten.

Litten: Über Scharlachnephritis.

Kalischer: Über die Nierenveränderungen bei Scharlach.

Friedländer C.: Über Nephritis scarlatinosa.

Rosenstein: Zur parenchymatösen Nephritis.

Senator: Über chronische interstitielle Nephritis und Lehrbuch der Pathologie.

Schmaus: Grundrifs der pathologischen Anatomie.

Klebs: Lehrbuch der pathologischen Anatomie.

Coats: The british medical Journal. Acute interstitielle Nephritis in scarlet fever.

Kelsch: Archive de Physiologie normal et pathologique. Sixième année Revue critique et recherches anatomo-pathologiques sur la Maladie de Bright.

Crooke: Fortschritte der Medizin. 1885. III. Zur pathologischen Anatomie des Scharlachs.

Störensen: Über Scharlachnephritis.

Oberndorfer: Zur Frage der posttraumatischen Nephritis.

Vorliegender Fall dürfte deshalb von besonderem Interesse sein, da in der Literatur — wenn unsere Annahme einer Nephritis postscarlatinosa richtig ist — nur von Friedländer ein Fall von Nephritis postscarlatinosa mit Ausgang in Nekrose der Rinde näher beschrieben ist und von Rosenstein eines solchen nur kurz Erwähnung getan wird. Mit Sicherheit ist leider die Aetiologie für die schweren Veränderungen beider Nieren nicht mehr zu bestimmen; denn einerseits fehlt eine begründete Diagnose der ursächlichen Krankheit, anderseits lassen uns aber doch die allerdings nur mangelhaften Aufzeichnungen des Krankheitsverlaufes bis zur Aufnahme in die Haunersche Kinderklinik und die Anamnese mit einiger Berechtigung Scharlachtoxin als Ursache der Nephritis annehmen, wenn auch das Bild, das sich bei der mikroskopischen Untersuchung zeigt, von dem gewöhnlichen abweicht.

Wir lassen hier gleich die uns zu Gebote stehenden Aufzeichnungen während der poliklinischen Behandlung folgen:

Am 16. Juni legte sich das elfjährige Kind zu Bette, nachdem es schon acht Tage gekränkelt hatte. Es hatte nach Angabe der Eltern grofse rote Flecken am Körper und klagte über Kopfschmerzen und Schmerzen im Leibe. Am 20. Juni kam das Kind in poliklinische Behandlung; die Schmerzen im Leibe traten in den Vordergrund, so dafs man Perityphlitis annahm. Am 24. Juni trat Schwellung der Füfse, des Bauches und des Gesichtes auf; es stellte

sich zeitweise Anurie ein, weshalb Diaphoretica verabreicht wurden. Am 26. Juni Ödem der Lider, systolisches Geräusch über allen Ostien, Verbreiterung der Herzdämpfung (Pericarditis).

Am 27. Juni »morbilliformes Exanthem« mit Bläschen ohne weitere Morbillierscheinungen; auch treten »Anfälle«, klonische Zuckungen, Schreien, Verdrehen der Augen, Zungenbisse (zwei Zähne ausgebissen) auf.

Am 4. Juli: Eklamptische Anfälle.

Am 9. Juli: Bewufstlosigkeit.

Am 10. Juli wird das Kind in das Haunersche Kinderspital eingeliefert.

Der Krankenbericht lautet: Von Zeit zu Zeit klonische Krämpfe und ungestüme Bewegungen mit lautem Aufschreien. Gesicht und Füfse blau, ödematös. Pupillen anfangs ziemlich eng, später ganz weit, Reaktion auf Licht nicht vorhanden.

Puls schlecht und schnell. Zehn Minuten nach der Aufnahme tritt Trachealrasseln auf; das Kind wird zusehends matter. Auf Kampferinjektion und Venaesectio von zirka 250 ccm auffallend dunklen Blutes tritt momentane Besserung ein. Doch trat bald wieder Verschlimmerung ein. Ein und eine halbe Stunde nach der Aufnahme erfolgte exitus laetalis.

Diagnose: Urämie.

Die Sektion[1]) ergab folgenden Befund:

Weibliche jugendliche Leiche mit sehr blassen Hautdecken und gedunsenem Gesichte. Die äufseren Genitalien und die unteren Extremitäten sind ödematös. In der Bauchhöhle befindet sich zirka ein Liter klarer gelblicher Flüssigkeit. Das Zwerchfell steht beiderseits in der Höhe der vierten Rippe. Der Herzbeutel liegt handbreit unbedeckt, in dem-

[1]) Sektionsjournal d. path. Instituts Nr. 658. 1904.

selben befindet sich zirka 20 ccm klares Serum. Die Lungen sind frei. In der Pleurahöhle ist etwa 150 ccm Flüssigkeit.

Die linke Lunge ist grofs, derb. Unter der Pleura sieht man an vielen Stellen dunkle Flecken. Der Luftgehalt ist überall sehr erheblich reduziert; das Gewebe ist ödematös verquollen. In den unteren Teilen, namentlich unter der Pleura, sind flache Blutaustritte zu sehen.

Die rechte Lunge ist ebenfalls grofs und schwer; auch hier ist das Gewebe überall ödematös durchfeuchtet; unter der Pleura sieht man ebenfalls vereinzelte dunkle Blutaustritte.

Das Herz ist nach beiden Seiten, besonders nach links, erheblich verbreitert. Das Epikard ist glatt und fettarm; der rechte Ventrikel ist eng; das Septum ganz nach der rechten Seite gedrückt und ausgebaucht. Der linke Ventrikel ist bedeutend kugelförmig dilatiert; die Muskulatur ist derb und sieht blafsbraun aus; das Endokard erweist sich als ganz durchsichtig; die Aortenklappen sind angespannt. Die Mitralsegel sind frei beweglich.

Die Milz zeigt sich von entsprechender Gröfse und hat eine rundliche Kapsel. Die Pulpa sinkt auf den Durchschnitten zurück; das Gerüst steht beträchtlich über.

Die Magenschleimhaut ist sukkulent, gerötet und von dickem, glasigem Schleim bedeckt. Im unteren Ileum sind alle Follikel geschwellt und überstehend.

Die Leber ist grofs und auffallend derb, das Gewebe erscheint fast gleichmäfsig graubraun. Eine Lappenzeichnung sieht man nicht; der Blutgehalt ist gering. In der Gallenblase befinden sich einige Tropfen schleimiger, goldgelber Galle.

Die linke Niere steht handbreit höher als die rechte. Beide Nieren sind vergröfsert und fühlen sich derb an; die Faserkapsel ist an einigen Stellen adhärent. Die Oberfläche

zeigt im allgemeinen eine hellgelbe Farbe. Im Nierengewebe sind einzelne dunklere, leicht eingesunkene Partien eingestreut, sowie einige schwärzliche, durch Blutung hervorgerufene Herde. — Auf dem Durchschnitte ist die Rindenzone aufserordentlich scharf, fast linear von den dunkelbraun-roten Markkegeln abgegrenzt. Die Konsistenz der Rinde ist aufserordentlich derb und fühlt sich wie gefrorener Speck an. Das Gewebe ist etwas durchscheinend und an einzelnen Stellen von kleinen, dunklen, hämorrhagischen Streifen radiär durchzogen.

Die Markkegel sind nach oben gegen die Rinde zu durch eine schmale, leicht durchscheinende, braunrote, eingesunkene Zone geschieden. Die Markkegel selbst sind von der Spitze ab dunkel mit deutlich streifiger Zeichnung. Überall steht die Rinde beträchtlich über das Niveau der Markkegel über. Im ganzen ist das Rindenparenchym erheblich gequollen.

Die Blase ist eng kontrahiert, die Mukosa geschwellt und von zahlreichen dunklen Hämorrhagien durchsetzt.

Die anatomische Diagnose lautet: Chronische, parenchymatöse Degeneration der Nieren mit Ausgang in fast totale Nekrose der Rinde. Dilatation des linken Ventrikels. Subakutes Ödem der Lungen.

Bei der mikroskopischen Untersuchung finden wir die Rinde fast in ihrer ganzen Ausdehnung vollkommen gleichmäfsig nekrotisch, die Struktur des ganzen Gewebes aber noch deutlich erkennbar. Hier und da sind in dem gequollenen Epithel noch rundliche Kerne zu sehen, die sich aber gröfstenteils in stark nekrotischem Zustande befinden. Die grofse Mehrzahl der Epithelien ist vollständig kernlos, die noch kernhaltigen stellen Ausnahmen dar; das zwischen den Kanälchen liegende Interstitium ist verbreitert, gequollen und nimmt schwache, aber diffuse Blaufärbung

der Hämatoxilinbehandlung an und zeigt sich ziemlich stark durchsetzt von zahlreichen Kerntrümmern oder stark geschrumpften, unregelmäfsig figurierten Kernen. Besonders breit ist diese interstitielle Zone zwischen den Tubulis contortis und den Glomerulis, die ebenfalls nekrotisch sind. Eine geringere Verbreiterung zeigt das Interstitium zwischen den Kapillarschlingen der Glomeruli. Etwas stärker ist die Verbreiterung in der Umgebung der Baumannschen Kapsel, die von zahlreichen Kerntrümmern infiltriert ist. Die Glomeruli selbst sind vollkommen blutleer, ihre Lichtungen aber klaffend, desgleichen klafft auch der Kapselraum und enthält ebenfalls Kerntrümmer, die an Leukozythenkerne erinnern. Gleiche Kerntrümmer finden sich auch im Innern der Kapillaren. Die Wandungen der Gefäfse, die sich im Bereiche der Rinde finden, sind verdickt und ebenfalls nekrotisch; in ihrer Umgebung sieht man ebenfalls zahlreiche Kerntrümmer. Nur bei ganz starker Vergröfserung läfst sich eine feingranulierte Beschaffenheit dieser Substanz erkennen. Diese nekrotische Zone im Rindengebiet ist von der Oberfläche der Organe selbst geschieden durch einen schmalen Saum noch lebenden, wenn auch stark alterierten Gewebes. Die Abgrenzung dieses Saumes von der nekrotischen Schicht ist eine scharfe.

Ebenso scharf ist die Abgrenzung des nekrotischen Gewebes gegen das noch ziemlich gut erhaltene Mark. Die äufserste Rindenzone zeigt eine wesentliche Verbreiterung des Interstitiums durch jugendliches Bindegewebe mit starker Durchsetzung von Rundzellen. Die gröfstenteils etwas erweiterten Kanälchen haben meist noch gut erhaltenes Epithel. Das Protoplasma des Epithels ist überall hell und stark vacuolisiert. Vereinzelte Kanälchen zeigen ebenfalls totale Nekrose des Epithels; das ganze Gewebe dieser äufsersten Rindenschicht ist ziemlich stark gequollen.

Die Markschicht zeigt ziemlich normales Aussehen, nur ist das Interstitium auch hier verbreitert und zellreicher. Die Epithelien sind überall ziemlich gut erhalten, wenn auch hier und da einige nekrotisch sind. In den Kanälchen läfst sich zum Teil eine feinkrümelige, schwach mit Eosin färbbare Masse, in welche hier und da einige abgeschuppte Epithelien eingestreut sind, nachweisen. Gröfstenteils aber sind die Kanälchen ausgefüllt mit zylindrischen, stark mit Eosin färbbaren hyalinen Gebilden. Selten sind die von normalem Epithel ausgekleideten Kanälchen ausgefüllt von einer zweiten, stark gefalteten Epithelreihe, die offenbar einem losgelösten, in die distalen Partien der Kanälchen fortgeschwemmten Epithelbelag eines proximalen Kanalabschnittes entsprechen.

Es handelt sich also hier um eine subakute interstitielle Nephritis, worauf die Verbreiterung des Interstitiums, die jugendlichen Bindegewebswucherungen in den Rindenpartien hinweisen. Daneben liegt eine anscheinend ganz akute Nekrose des Rindenparenchyms vor, — akut — weil die Struktur des ganzen Gewebes trotz des Kernschwundes noch vollständig erkennbar ist. Auf die schwere Schädigung des Rindenparenchyms bereits vor der Nekrose weisen noch die zahlreichen hyalinen Zylinder in der Marksubstanz hin.

Dem ganzen mikroskopischen Befunde nach müfste man an eine toxische Nephritis denken. Da sich aber für eine Vergiftung gar keine Anhaltspunkte finden liefsen — auch die Eltern stellten die Möglichkeit einer solchen in Abrede — so konnte es sich auch um eine durch eine mechanische Schädigung hervorgerufene, also um eine traumatische Nephritis gehandelt haben.

Senator hat bekanntlich dieser Erkrankung in einem zusammenfassenden Referat besondere Aufmerksamkeit zugewandt. Neuerdings hat die Kasuistik dieser Fälle durch

einen von Oberndorfer aus dem hiesigen pathologischen Institut veröffentlichten Fall eine Bereicherung erfahren. Hier trat nach dem mikroskopischen Befunde besonders die schwere akute Fettdegeneration des Parenchyms in den Vordergrund, und diese schwere Nierenerkrankung bedingte auch den unter urämischen Erscheinungen erfolgenden letalen Ausgang.

Wir glauben jedoch, nicht zuletzt gestützt auf die Anamnese in unserem Falle, von der Annahme einer traumatischen Nephritis Abstand nehmen zu können.

Als weitere Ursache der Nierenerkrankung kamen nun in unserem Falle Infektionserkrankungen in Betracht, und wir kamen zu dem Schlufse, dafs als ursächliche Erkrankung »Scharlach« die gröfste Wahrscheinlichkeit für sich habe, der atypisch verlaufen war oder, da er zu spät in Behandlung kam, nicht mehr diagnostiziert wurde.

Durch die Anamnese erfahren wir, dafs das Kind ungefähr acht Tage gekränkelt hatte, was der Inkubationszeit für Scharlach entspräche; dann traten grofse rote Flecken am ganzen Körper auf, was in Anbetracht des laienhaften Verständnisses der Eltern wohl als Scharlachexanthem gedeutet werden kann. Am 18. Tage ferner, dem häufigen Initialstadium der Nephritis postscarlatinosa, traten die ersten urämischen Erscheinungen auf. Der Mangel einer mikroskopischen und chemischen Untersuchung des Urins fällt darum nicht so schwer ins Gewicht, weil der mikroskopische Nierenbefund einen genügenden Ersatz bietet. Für Scharlach spräche auch noch die am 26. Juni diagnostizierte Pericarditis, eine häufige Begleiterscheinung dieser Infektionskrankheit, wenn der Sektionsbefund (Epikard glatt) die Diagnose bestätigt hätte. — Unsere Bemühungen, in Erfahrung zu bringen, ob das Kind mit an Scharlach erkrankten Kindern in Berührung gekommen sein konnte,

hatten nur insoweit Erfolg, als sich feststellen liefs, dafs in der Entenbachstrafse, in der die Clementine Haberl wohnte, gleichzeitig ein Fall von Scharlach vorgekommen war.

Dies sind die allerdings nur dürftigen Anhaltspunkte, die uns veranlafsten, die Literatur über Scharlachnephritis zu studieren, um eventuell ein oder den andern dem unseren analogen Fall beschrieben zu finden. Aber in den überaus reichhaltigen Abhandlungen über Nephritis postscarlatinosa fanden sich nur zwei Fälle, die unserer Annahme Berechtigung verleihen, dafs Nephritis mit Ausgang in Nekrose der Rinde nach Scharlach vorkommt.

Der eine Fall wird von Rosenstein in seinem Lehrbuche »Pathologie und Therapie der Nierenkrankheiten« leider nur kurz, und zwar folgendermafsen erwähnt: »Ich bin in der Lage gewesen, die Nieren eines Falles (nach Scharlach) zu untersuchen, in dem eine sehr ausgebreitete Nekrose der Epithelien der gewundenen Rindenkanäle statthatte.«

Von Friedländer hingegen liegt eine genauere Beschreibung vor. In seiner Abhandlung »Über Nephritis scarlatinosa« (Separatabdruck aus »Fortschritte der Medizin« Nr. 3) berichtet uns Friedländer folgendes: »Aufserdem aber kann ich über einen höchst interessanten Befund von Nekrotisierung des gröfsten Teiles der Nierenrinde berichten, die sich im Gefolge der Scharlachnephritis bei einer 36-jährigen Frau eingestellt hatte.

»Die Frau erkrankt an Scharlach; die Abschuppung beginnt in der zweiten Woche; die initiale Albuminurie schwindet im Laufe der zweiten Woche; neue Albuminurie im Beginne der dritten Woche; vom 18. Tage an komplette Anurie, die fünf Tage lang bis zum Tode anhält. Urämisches Coma und Konvulsionen am letzten Tage. Keine Ödeme.

»Die anatomische Diagnose lautete: (Scarlatina.) Schwere Glomerulonephritis mit Nekrotisierung des gröfsten Teiles der Nierenrinde. Ammoniakalischer Geruch in sämtlichen Organen. Blässe des Gehirns. Reste von Pharyngitis pseudomembranacea, graue Hepatisation im linken unteren Lungenlappen.

»Der Befund der Nieren war:

»Beide Nieren stark vergröfsert, Oberfläche dunkel schwarzrot, in marmorierten Flecken sind graurote Partien eingelagert. Auf dem Durchschnitt ist die Rindensubstanz verbreitert, wird gröfstenteils durch eine graugelbe, undurchsichtige, lehmfarbene Substanz von derber Konsistenz gebildet. Die dazwischenliegenden geringen Reste von normal durchscheinender Rindensubstanz sind eingesunken. Die nekrotischen Einlagerungen sind unregelmäfsig buchtig begrenzt, gehen in kompakter Masse fast durch die ganze Breite der Rindensubstanz hindurch, reichen aber nirgends bis unmittelbar an die Nierenoberfläche heran; an der Oberfläche findet sich vielmehr überall eine 0,5—1,0 mm dicke Lage lebenden Nierengewebes. Auch die columnae Bertini sind meist in toto nekrotisiert. Die Arterien der Nieren sind frei.

»Bei der mikroskopischen Untersuchung wurde konstatiert, dafs die lehmfarben aussehenden Rindenpartien in der Tat nekrotisiert sind; meist sind die Kerne der Epithelzellen, des interstitiellen Gewebes und der Gefäfse mit Einschlufs der Glomeruli verloren gegangen. An der Peripherie der nekrotisierten Partien fehlen dann nur die Kerne der Epithelien, die Kerne des interstitiellen Gewebes sind an diesen Stellen sogar stark vermehrt, ebenso die der Glomeruli. An den schmalen Zonen durchsichtigen Rindenparenchyms sind auch die Epithelkerne erhalten, die Kerne des interstitiellen Gewebes sind nur mäfsig stark gewuchert.

»Kurz, das bekannte histologische Bild der herdförmigen ischämischen Nierennekrose, wie wir es seit der Beschreibung

von Weigert von den anämischen Infarkten der Niere her kennen.

»Danach hätten wir hier die schwerste Form der Glomerulonephritis scarlatinosa.«

Wenn wir nun den Fall von Friedländer, der mit unserem so grofse Ähnlichkeit hat, als Beleg für unsere Annahme einer Nephritis postscarlatinosa anführen, so kann man dagegen einwenden, dafs es sich in unserem Falle gar nicht um die nach Friedländer für Scharlach typische Form der Glomerulonephritis handelt, deren Bild folgendes ist: »Bei der mikroskopischen Untersuchung findet sich das Nierenparenchym, abgesehen von Zylindern, welche hier und da in den Kanälchen stecken, vollständig normal, ebenso die Interstitien, lediglich die Glomeruli sind erkrankt.«

Gewifs kann man diese Einwendung machen, denn bei unserem Falle treten vor allem aufser den Glomerulusveränderungen gerade die Schädigungen des Parenchyms und der Interstitien in den Vordergrund — ein Befund, der sich aber auch nicht den beiden anderen Formen von Scharlachnephritis, die Friedländer als typisch für diese bezeichnet, anpassen läfst, nämlich »der initialen katarrhalischen Nephritis, der Frühform« und »der grofsen, schlaffen, hämorrhagischen Niere der interstitiellen, septischen Nephritis«.

Dies schliefst aber unsere Annahme einer postscarlatinösen Nephritis nicht aus, denn das Bild einer diffusen Nephritis, wie es unser Fall darstellt, wird von mehreren Autoren als häufig nach Scharlach beschrieben.

So berichtet Birmer in Virchows Archiv XIX von einem Kinde, das an Scharlachnephritis gestorben war: »Bei der mikroskopischen Untersuchung fanden sich diffuse, interstitielle Wucherungen zwischen den Kanälchen der Kortikalsubstanz.«

Sehr entschieden tritt Kelsch (Archive de Physiologie normal et pathologique. Sixième année. Revue critique et recherches anatomo-pathologiques sur la Maladie de Bright) dafür ein, dafs es sich bei Scharlachnephritis um eine interstitielle Nierenentzündung handelt, während die Epithelalterationen sekundärer und regressiver Natur sind. Nach ihm ist die Glomerulonephritis nicht das Charakteristische des Scharlachs.

Crooke (Fortschritte der Medizin, 1885, III. »Zur pathologischen Anatomie des Scharlachs«) kommt zu dem Schlufse, dafs die Glomerulonephritis der dominierende Faktor ist, dafs aber sekundär parenchymatöse und interstitielle Prozesse hinzukommen und eventuell in den Vordergrund treten können.

Auch Sörensen (Zeitschrift für klinische Medizin, Bd. XIX, 3. u. 4. Heft, »Über Scharlachnephritis«) erscheint die Aufstellung von prinzipiell anatomisch verschiedenen Formen des Nierenleidens unberechtigt, da er sehr verschiedene Veränderungen in den Nieren bei Kranken vorfand, welche im klinischen Verlaufe einer scarlatinösen Nephritis verstorben waren. Er resümiert folgendermafsen:

»Mit der Ausbreitung des Krankheitsprozesses zu allen Gewebsteilen der Niere braucht keine Steigerung des Glomerulusleidens zu folgen; ja, die Glomerulitis ist oft gerade bei den schwersten diffusen Nephritiden am wenigsten ausgesprochen.«

Ebenso hält Freitag (Vorträge über Nierenkrankheiten) die Glomerulonephritis nicht für das absolut Charakteristische der Scharlachnephritis. »Recht oft«, sagt er, »finden sich bei der scarlatinösen Nephritis auch Veränderungen, wie man sie bei dem Paradigma der diffusen Nephritis zu sehen gewohnt ist. Das interstitielle Gewebe, das Parenchym und

die Glomeruli sind alle, wenn auch in verschiedener Intensität, verändert.

Auch Rosenstein äufsert sich in diesem Sinne: »Ebenso finden sich in nicht wenigen Fällen auch der scarlatinösen Nephritis die Veränderungen der diffusen Nephritis, wobei Stroma, Parenchym und Glomeruli allesamt, wenn auch in verschiedenem Grade, verändert gefunden werden, und gar nicht selten sind sogar die Glomerulusveränderungen zurücktretend gegenüber denen der Epithelien.«

Bei den überaus geteilten Ansichten der Autoren über das Charakteristische der Scharlachnephritis dürften diese Beispiele, die für unsere Annahme sprechen, genügen und obigen Einwand beheben.

Was nun die Nekrose der Rinde betrifft, so erklärt Friedländer dieselbe einleuchtend auf Grund seines mikroskopischen Befundes folgendermafsen:

»Die Deutung dieses schwierigen Falles scheint mir die zu sein, dafs eine sehr vollständige und allgemeine Verschliefsung der Glomeruli, die im Verlaufe der Nephritis scarlatinosa eingetreten ist, eine totale Ischämie der Nieren in grofsen Bezirken eingetreten ist und damit eine Nekrotisierung zustande gekommen ist.«

Und die Ischämie kann er in seinem Falle damit erklären, dafs die Glomerulusschlingen für Blut vollkommen undurchgängig geworden waren, und zwar nicht durch Druck von aufsen, sondern durch eine Verdickung der Wandung der Glomerulusschlingen, welche zu einem vollständigen Verschlufs der Schlingen führte.

Diese Deutung können wir aber für unseren Fall wiederum nicht in Anwendung bringen; denn wollten wir die Nekrose auf eine Unterbrechung der Zirkulation zurückführen, so müfsten wir annehmen, dafs die Ischämie einfach infolge

der mächtigen und allgemeinen Wucherung der Epithelien, namentlich der tubuli cantorti entstanden sei, die durch das Scharlachtoxin hervorgerufen wurde. Für die Annahme einer Verlegung der Gefäfslumina fehlen bei uns alle Anhaltspunkte, denn die vereinzelten Kerntrümmer im Lumen der Gefäfse konnten für die Zirkulation kein so bedeutendes Hindernis sein oder sie gar vollständig aufheben; desgleichen fehlte eine Endothelwucherung der Gefäfse.

Eine Erklärung im Sinne Friedländers ist also für unseren Fall nicht angängig, vielmehr bleibt unseres Erachtens als wahrscheinliche Ursache der Nekrose eine direkte und besonders heftige Wirkung des Scharlachtoxins anzunehmen übrig. Oder sollte ein Toxin, dessen Ursache in dem »morbilliformen Exanthem« zu suchen wäre, das am 20. Krankheitstage aufgetreten war, beim Zerstörungsprozefs unterstützend mitgewirkt haben? Ob und wieweit diesem Exanthem bei der Nekrose eine Bedeutung beizumessen ist, können wir nicht entscheiden, sicher ist nur, dafs es nicht das ursächliche Moment war, da die urämischen Erscheinungen schon vor dem Ausbruche desselben bestanden hatten. Möglich ist es aber immerhin, da verschiedene Autoren, wie Kahlden, Rosenstein, Freitag, diffuse Nephritis nach Masern auftreten sahen.

Wenn nun unsere Annahme richtig ist, dafs Scharlachtoxin die Ursache der Nephritis ist und vielleicht in Verbindung mit Maserntoxin die überaus schweren Nierenveränderungen bewirkte, liegt es da nicht am nächsten, analog jeder anderen Vergiftungsnephritis die Wirkung des Giftes als zunächst gegen die Epithelien gerichtet sich vorzustellen, da ja diese mit der Ausscheidung des Giftes betraut sind und infolgedessen am ersten darunter zu leiden haben.

Die interstitielle Nephritis dürfte dann als sekundäre Reaktionserscheinung aufzufassen sein.

Als weitere Erklärung für die Nekrose könnte man auch annehmen, dafs eine mit der Degeneration der Epithelien einhergehende Quellung derselben eine Druckischämie in der Rinde herbeigeführt habe und diese Ischämie ihrerseits noch eine unterstützende Rolle bei der Nekrotisierung des Rindenparenchyms mitgespielt habe. Damit bekämen wir das Bild, wie es Weigert bei der herdförmigen ischämischen Nierennekrose beschrieben hat, nur käme in unserem Falle der Effekt dem Verschlusse der Nierenarterie gleich, da es sich bei uns nicht um einzelne Infarkte handelt, sondern die Rinde in toto nekrotisiert ist. Für die Annahme einer Druckischämie spräche wohl auch die im äufsersten Rindengebiet erhaltene Zone noch lebenden Gewebes, da dieses gemäfs seiner Lage der Druckwirkung des gequollenen Parenchyms weniger ausgesetzt war. Oder sollten die zwischen Faserkapsel und Rindenoberfläche vorkommenden Gefäfsanastomosen für die Erhaltung der Oberfläche verantwortlich gemacht werden?

Wenn wir nun auch nicht mit Sicherheit den Nachweis erbringen konnten, dafs Scharlach die Ursache der schweren Nierenerkrankung war, so hat diese Annahme, gestützt auf die Anamnese, den Krankheitsverlauf und im Anschlusse an den von Friedländer beschriebenen Fall doch die gröfste Wahrscheinlichkeit für sich und dürfte die Veröffentlichung des mikroskopischen Befundes allein schon von Interesse sein. —

Zum Schlusse sei mir gestattet, meinem hochverehrten Lehrer Herrn Obermedizinalrat Professor Dr. von Bollinger für die gütige Überweisung des Themas und Herrn Geheimen Hofrat Professor von Ranke für die Überlassung desselben

meinen besten Dank auszusprechen. Herrn Dr. Oberndorfer, Assistent am pathologischen Institut, sage ich an dieser Stelle ebenfalls für sein freundliches Entgegenkommen meinen besten Dank.

Erklärung der Abbildung II.

a) Rindenzone: Schmaler Streifen, in dem das Gewebe noch gut kernhaltig ist.

b) Nekrotische Rinde: Epithelien und Gefäßschlingen sind völlig kernlos; die eingezeichneten Punkte entsprechen z. T. noch färbbaren Kerntrümmern, z. T. polynukleären eingewanderten Leukozyten.

c) Grenze der nekrotischen Rinde zum Mark; Gewebe kernhaltig ohne wesentliche Veränderung, abgesehen von einer geringen interstitiellen Infiltration und hyalinen Zylindern in den Kanälchenlumina.

Lebenslauf

des appr. Arztes Rudolf Diehl, geboren am 13. März 1877.

Nach dem Absolutorium am Kgl. Wilhelmsgymnasium zu München im Juli 1898 widmete ich mich dem medizinischen Studium an der Kgl. Universität zu München. Nach bestandenem Physikum im Mai 1901 war ich bei Herrn Professor Dr. Eversbusch und Herrn Professor Dr. Seitz als Coassistent tätig. Nach bestandenem Staatsexamen erhielt ich die Approbation als Arzt am 13. Juli 1904. Dann besuchte ich verschiedene Kliniken und bin seit Januar 1905 Volontärarzt an der Kgl. Universitäts-Augenklinik in Berlin.

Abbildung I.

Längsschnitt durch die Niere.

Abbildung II.

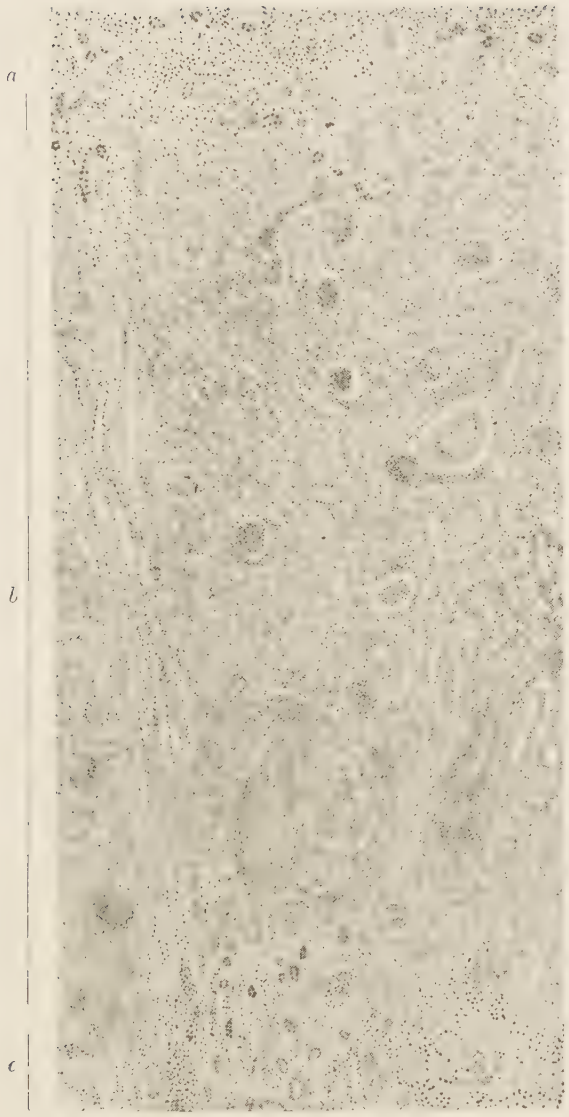

Mikroskopisches Präparat.

Druck von R. Oldenbourg in München.